

## UNE NOUVELLE OBSERVATION DE CHROMOSOME 18 EN ANNEAU

M. DEMINATTI, C. DUPUIS, E. MAILLARD,  
Y. DELMAS-MARSALET et M.F. BULTEEL

*Laboratoire de Cytogénétique, Faculté de Médecine de  
Lille (59) (C.N.R.S.; R.C.P. n° 85) (Pr Agr. M. Deminatti);  
Section de Cardiologie infantile (Pr Agr. C. Dupuis) du  
Service de Pédiatrie de la Cité Hospitalière de Lille,*

*et  
Laboratoire d'Immuno-Hématologie, C.R.T.S. de Lille.*

### OBSERVATION

Celle-ci concerne une fille hospitalisée dans le service de Pédiatrie (Pr Agr. Fontaine) de la Cité Hospitalière à l'âge de 5 mois et demi.

#### Antécédents familiaux

La proposante (cas n° 222-68) B... Natacha est née le 17 octobre 1967 de parents non consanguins, bien portants et âgés de 24 ans au moment de sa naissance. Il faut

signaler que la mère présente une hypertrichose, un virilisme pileaire et un morphotype légèrement androïde.

La fratrie comporte une deuxième fille née le 2 août 1968 après une grossesse de 6 mois 3/4. L'examen somatique de cette prématurée qui pesait à la naissance 1 800 g était normal mais le décès survint très rapidement dans un tableau de détresse respiratoire. La vérification anatomique mit en évidence une communication interventriculaire large et des poumons denses et congestifs comme cela est fréquent lors de la « maladie des membranes hyalines ».

Enfin il faut signaler un avortement en janvier 1969 au quatrième mois.

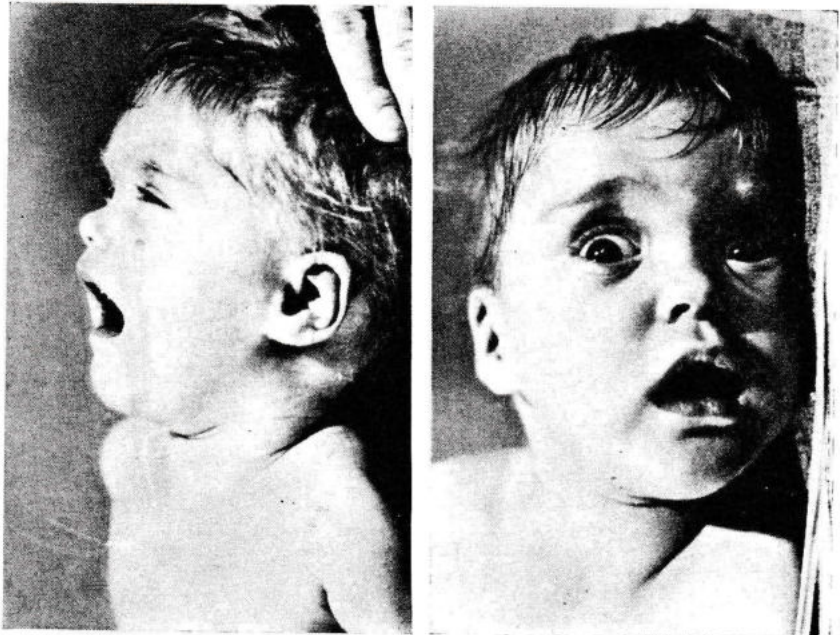


FIG. 1. — Proposante (vue de profil).

FIG. 2. — Proposante (vue de face).

### Antécédents personnels

La proposante est née au terme d'une grossesse de 8 mois 1/4 : le poids était de 2 400 g, la taille de 49,5 cm.

A l'âge de 1 mois l'examen cardio-vasculaire met en évidence un gros souffle mésocardiaque de type « communication inter-ventriculaire », une cardiomégalie avec hyper-vascularisation pulmonaire et dilatation de l'oreillette gauche, une déviation axiale droite et une hypertrophie bi-ventriculaire nette. Le diagnostic posé est celui de communication inter-ventriculaire large avec hypertension artérielle pulmonaire cinétique.

Un traitement digitalique est entrepris à domicile mais en raison de l'aggravation de l'état cardiaque et de la survenue d'une pneumopathie, l'enfant nous est adressé par le Dr A. Sueur le 6 avril 1968.

### Examen clinique

L'examen clinique met en évidence :

— une hypotrophie pondérale et une hypotonie considérable. Le poids est de 3 850 g.

— une dysmorphie cranio-faciale (fig. 1 et 2) dont les principaux éléments sont :

- une microcéphalie. Le périmètre cranien est de 37,5 cm.
- une rétraction de l'étage moyen de la face avec accentuation de l'ensellure nasale. Le nez est court et sa pointe est saillante.
- une micrognathie.
- une grande bouche. La lèvre supérieure est très arquée, la lèvre inférieure est rectiligne. Cet aspect rappelle celui « d'une bouche de poisson ».

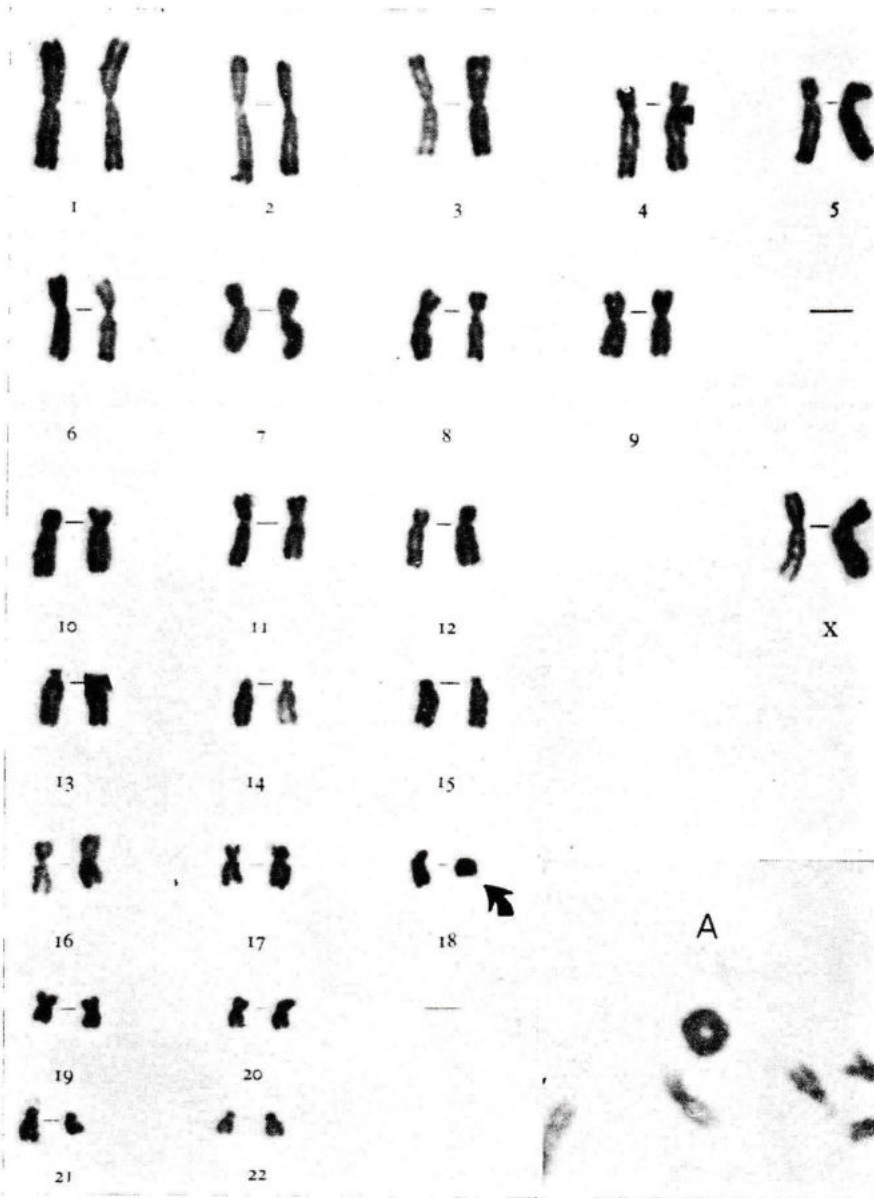


FIG. 3. — Caryotype de la proposante. En A, partie d'une métaphase où le chromosome 18 en anneau est nettement visible.

● des fentes palpébrales petites. Il existe un hypertélisme, un épicanthus bilatéral plus marqué à droite et un strabisme divergent à gauche.

● des oreilles implantées bas. L'hélix est très ourlé, l'anéthélix et l'antitragus sont très saillants.

— l'espace inter-mamelonnaire est augmenté.

— l'implantation du pouce est proximale mais les doigts sont normaux.

— les pieds sont creux et le gros orteil est déformé en marteau.

#### Evolution

Malgré le traitement digitalique, l'apparition d'œdème pulmonaire, d'hépatomégalie et d'œdèmes périphériques oblige à utiliser des diurétiques qui se révèlent de moins en moins efficaces. A l'âge de 7 mois et demi, le décès survient au cours d'une poussée d'insuffisance cardiaque.

Le laboratoire d'anatomie pathologique n'a pu malheureusement procéder à l'examen nécropsique.

#### Etude cytogénétique (\*)

L'analyse chromosomique effectuée à partir d'une culture de leucocytes sanguins a montré l'existence dans les 32 cellules photographiées d'un chromosome 18 en anneau : celui-ci n'est identifiable comme tel que dans les mitoses à chromosomes très dés spiralisés. Ailleurs il ressemble à un fragment chromosomique (fig. 3).

Les caryotypes des parents et de la sœur décédée sont normaux. Le caryotype du fœtus né en janvier 1969 est aussi normal (culture de sang et examen direct de cellules hépatiques).

#### Dermatoglyphes

Les plis palmaires sont normaux à droite. Il existe un pli palmaire transverse unique à gauche. Les triradii axiaux sont en position normale t.

Les figures des extrémités digitales comportent 5 boucles cubitales, 4 tourbillons et 1 arche.

#### Examens complémentaires

— L'électroencéphalogramme met en évidence des perturbations d'origine basale d'importance moyenne.

— Le fond des yeux est normal.

(\*) Avec la collaboration de Mlle N. JACQUELOT (technicienne C.N.R.S.).

— Le tracé électrophorétique de l'hémoglobine est normal.

— L'électrophorèse des protéines sériques est normal.

— Groupes sanguins :

● Père : O+, CCDe, MNss, Kk Kp (a-b+), Fy (a+b-), Jk (a+b+).

● Mère : A-, ccde, MNS, kk Kp (a-b+), Fy (a+b+), Jk (a-b+).

● Proposante : O-, Ccde, MNS, Kk Kp (a-b+), Fy (a+), Jk (a-).

Il n'y a donc pas d'anomalie de transmission des groupes et sous-groupes sanguins étudiés.

#### COMMENTAIRES

Parmi les monosomies partielles du chromosome 18, seule la délétion du bras long a une expression phénotypique caractéristique.

Depuis la revue de la littérature faite en 1968 par de Grouchy et coll. (3) et portant sur 10 observations de chromosome 18 en anneau, 6 nouveaux cas ont été rapportés par Aula et coll. (1), Hooft et coll. (4), Finley et coll. (2), Richards et Hobbs (7), et Stewart et coll. (8). Il y a donc à notre connaissance 17 observations de syndrome « 18 r ». L'hétérogénéité des signes cliniques ne permet toutefois pas d'individualiser une entité clinique évidente.

Cette hétérogénéité peut s'expliquer par l'importance variable des délétions subies lors de la constitution de l'anneau, par l'instabilité possible de celui-ci, mais surtout, comme l'a montré Lejeune (5-6), par les différents accidents qui peuvent survenir lors de la duplication de l'anneau et constituer ainsi des mosaïques complexes.

Dans notre observation, l'on trouve un mélange de signes décrits dans la délétion partielle du bras long et dans la délétion partielle du bras court :

— font partie du syndrome (18 q-) : la microcéphalie, la rétraction de l'étage moyen de la face, les déformations labiales et les anomalies auriculaires.

— du syndrome (18 p-) qui est moins caractéristique, nous retrouvons, chez la proposante, les anomalies oculaires et orbitaires, la micrognathie et l'implantation proximale du pouce.

#### RÉSUMÉ

Un chromosome 18r a été observé chez une fille décédée à l'âge de 7 mois 1/2. Elle présentait une hypotrophie considérable, une dysmorphie cranio-faciale rappelant beaucoup le syndrome 18q- et une communication inter-ventriculaire. Au niveau des extrémités digitales, les tourbillons étaient au nombre de 4. L'anneau est présent dans les 32 cellules examinées.

#### SUMMARY

An 18r chromosome was found in a girl who died at the age of 7 1/2 months. She exhibited severe hypotrophy, a cranio-facial dysmorphia very much reminiscent of the 18q- syndrome, a septal defect. She had 4 whorls on her finger tips. The 18r chromosome was present in all of the 32 cells that were examined.

BIBLIOGRAPHIE

1. AULA P., GRIPENBERG U., HJELT L., KIVALO E., LEISTI J., PALO J., VON SCHOULTZ B., SUOMALAINEN E., 1967. — Two cases with a ring chromosome in group E. *Acta. neurol. scand.*, 43 suppl., **31**, 51-52.
2. FINLEY S.C., FINLEY W.H., NOTO T.A., UCHIDA I.A., RODDAM R.F., 1968. — IgA absence associated with a ring — 18 chromosome. *Lancet*, **1**, 1095-1096.
3. GROUCHY J. de, HERRAULT A., COHEN-SOLAL J., 1968. — Une observation de chromosome 18 en anneau (18r). *Ann. Génét.*, **11**, 33-38.
4. HOOFT C., HAENTJENS P., ORYE E., KLUYSKENS P., D'HONT G., 1968. — Chromosome 18 en anneau. *Acta paediat. belg.*, **22**, 69-88.
5. LEJEUNE J., 1967. — Modèle théorique de la répartition des duplications et des déficiences dans les chromosomes en anneau. *C.R. Acad. Sci. (Paris)*, **264**, 2588-2590.
6. LEJEUNE J., 1968. — De la duplication de structures circulaires. *Ann. Génét.*, **11**, 71-77.
7. RICHARDS B.W., HOBBS J.R., 1968. — IgA and ring-18 chromosome. *Lancet*, **1**, 1426-1427.
8. STEWART J., GO S., ELLIS E., ROBINSON A., 1968. — IgA and partial deletions of chromosome 18. *Lancet*, **2**, 779.

